РОССИЙСКАЯ ФЕДЕРАЦИЯ

ФЕДЕРАЛЬНАЯ СЛУЖБА
ПО ИНТЕЛЛЕКТУАЛЬНОЙ СОБСТВЕННОСТИ

(19) **RU** (11) **193 422**(13) **U1**

(51) МПК
A61B 1/00 (2006.01)
A61M 3/04 (2006.01)

(12) ОПИСАНИЕ ПОЛЕЗНОЙ МОДЕЛИ К ПАТЕНТУ

(52) СПК
A61B 1/00 (2019.05)

(21)(22) Заявка: **2019122351, 12.07.2019**

(24) Дата начала отсчета срока действия патента:
12.07.2019

Дата регистрации:
29.10.2019

Приоритет(ы):
(22) Дата подачи заявки: **12.07.2019**

(45) Опубликовано: **29.10.2019** Бюл. № **31**

Адрес для переписки:
672000, г. Чита, ул. Горького, 39а, Читинская медицинская академия, патентный отдел

(72) Автор(ы):
Мироненко Анастасия Юрьевна (RU),
Мудров Виктор Андреевич (RU),
Мочалова Марина Николаевна (RU)

(73) Патентообладатель(и):
Федеральное государственное бюджетное образовательное учреждение высшего образования Читинская государственная медицинская академия Министерства здравоохранения Российской Федерации (RU)

(56) Список документов, цитированных в отчете о поиске: **RU 2503398 C1, 10.01.2014. RU 2008116367 A, 27.10.2009. WO 2017085724 A1, 26.05.2017. KR 20180041759 A, 24.04.2018.**

(54) УСТРОЙСТВО ДЛЯ ОЦЕНКИ СОСТОЯТЕЛЬНОСТИ РУБЦА НА МАТКЕ В РАННЕМ ПОСЛЕРОДОВОМ ПЕРИОДЕ

(57) Реферат:

Полезная модель относится к области медицины, а именно к акушерству и может быть использована для оценки состоятельности рубца на матке в раннем послеродовом периоде. Устройство содержит рабочую часть и блок управления. Рабочая часть устройства представлена металлическим корпусом с двумя внутренними продольными сквозными каналами: ирригационно-аспирационным и оптическим. Проксимальный конец корпуса соединен с блоком управления. На дистальном конце корпуса расположен баллон, закрепленный фиксатором. Баллон выполнен в виде прозрачного эластичного цилиндра с глухим дистальным концом и округлым отверстием с уплотнительным кольцом с противоположной стороны. Ирригационно-аспирационный канал своим проксимальным концом соединен с устройством для подачи жидкости через блок управления, дистальным концом открывается в баллон. В оптическом канале располагается кабель шлейф с управляемой головкой, выходящей за пределы канала в полость баллона. Головка содержит видеокамеру и светодиоды. Проксимальный конец шлейфа соединен с блоком управления.

RU 193422 U1

RU 193422 U1

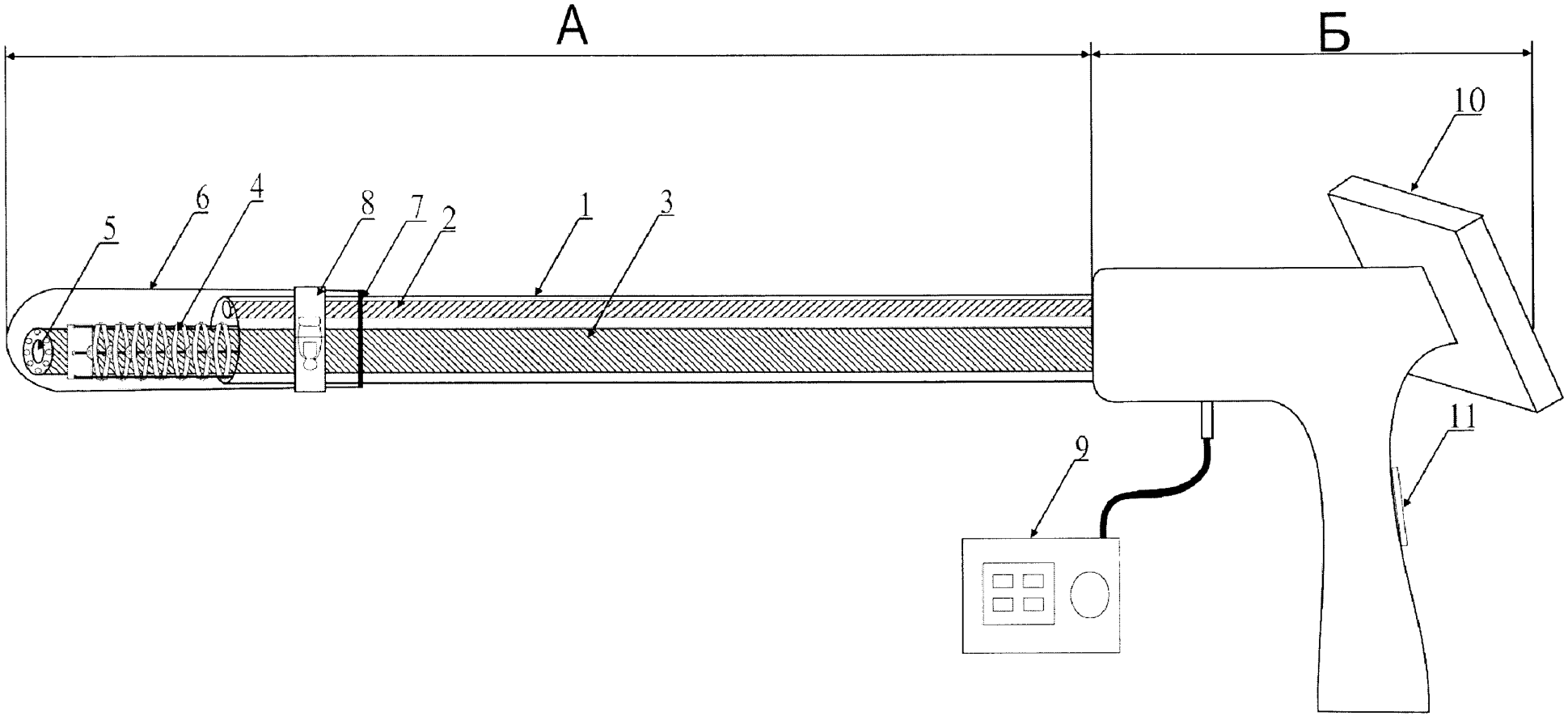

RU 193422 U1

Полезная модель относится к области медицины, а именно к акушерству и может быть использована для оценки состоятельности рубца на матке в раннем послеродовом периоде.

Частота абдоминального родоразрешения в Российской Федерации в 2017 году достигла 29,2%. Родоразрешение у женщин с рубцом на матке через естественные родовые пути является более безопасным в сравнении с повторным абдоминальным родоразрешением [1]. Кесарево сечение является наиболее важным фактором риска послеродовых инфекционных осложнений, увеличивая их в 5-20 раз. Кроме того, может сопровождаться тромботическими осложнениями, а также повреждениями органов брюшной полости [2]. Известно, что частота разрыва матки в родах у женщин с кесаревым сечением в анамнезе, по данным различных авторов варьирует от 1,0% до 2,3% [3]. Материнская летальность вследствие разрыва матки по рубцу в Российской Федерации составляет 0,02% [4]. В связи с этим необходима качественная диагностика состоятельности рубца на матке в раннем послеродовом периоде.

Известен способ оценки состоятельности рубца на матке в раннем послеродовом периоде, заключающийся в проведении ручной ревизии полости матки [5]. Под внутривенным наркозом в полость матки вводят руку, другой рукой фиксируют дно матки со стороны передней брюшной стенки. Рукой, введенной в полость матки, оценивают целостность и рельеф тканей рубца. При наличии дефекта в области рубца выставляют диагноз совершившегося разрыва матки, что требует экстренного оперативного вмешательства.

Однако способ имеет следующие недостатки:

1) При использовании данного метода возможно возникновение осложнений, связанных с оказанием анестезиологического пособия (одышка, угнетение дыхательного центра, мышечная ригидность и повышение мышечной активности, обтурация верхних дыхательных путей из-за спазма жевательной мускулатуры и западения языка, галлюцинации, психомоторное возбуждение и длительная дезориентация, психоз, аллергические реакции) [6].

2) Недостаточная точность способа, обусловленная снижением тактильной чувствительности при проведении исследования в медицинских перчатках.

Известен способ оценки состоятельности рубца на матке в раннем послеродовом периоде при помощи ультразвукового исследования (УЗИ) [5]. При проведении УЗИ оценивают толщину, наличие дефектов, равномерность и структуру рубца на матке. При наличии дефектов, гематом в области рубца или жидкости в брюшной полости диагностируют совершившийся разрыв матки, что требует экстренного оперативного вмешательства [7].

Однако способ имеет следующий недостаток:

Недостаточная точность способа за счет сниженной эхогафической визуализации в раннем послеродовом периоде, за счет наличием помех, возникающих вследствие сократительной активности матки и недостаточного наполнения мочевого пузыря [8, 9].

Известно устройство для визуализации внутренней поверхности полости матки - гистероскоп [10], по техническим характеристикам наиболее близкое к заявляемому и взятое в качестве прототипа. Гистероскоп состоит из рабочей части и блока управления. Рабочая часть включает тубус, выполненный в виде металлического цилиндра, с внутренними сквозными каналами для ирригации и аспирации жидкости, оптической и осветительной систем. При введении рабочей части устройства в полость матки и подачи жидкости под давлением полость расправляется, и при помощи камеры,

снабженной источником освящения, получают изображение внутренней поверхности, оценивают состояние стенок полости матки [11].

Недостатком является то, что проведение гистероскопии невозможно в раннем послеродовом периоде, что связано с техническими сложностями выполнения процедуры и высоким риском развития эмболических осложнений [12].

Для возможности создания условий визуализации рубца на матке в раннем послеродовом периоде и снижения риска развития осложнений, устройство содержит рабочую часть и блок управления. Рабочая часть устройства представлена металлическим корпусом с двумя внутренними продольными сквозными каналами: ирригационно-аспирационным и оптическим. Проксимальный конец корпуса соединен с блоком управления. На дистальном конце корпуса расположен баллон, закрепленный фиксатором. Баллон выполнен в виде прозрачного эластичного цилиндра с глухим дистальным концом и округлым отверстием с уплотнительным кольцом с противоположной стороны. Ирригационно-аспирационный канал своим проксимальным концом соединен с устройством для подачи жидкости через блок управления, дистальным концом открывается в баллон. В оптическом канале располагается кабель шлейф с управляемой головкой, выходящей за пределы канала в полость баллона. Головка содержит видеокамеру и светодиоды. Проксимальный конец шлейфа соединен с блоком управления.

Металлический корпус рабочей части устройства изготовлен из коррозионностойкой стали, длина рабочей части составляет 300 мм, диаметр - 13 мм. Диаметр оптического канала составляет 8,5 мм, ирригационно-аспирационного - 3 мм.

Баллон выполнен из прозрачного эластичного тонкостенного материала (например, из натурального латекса), имеет цилиндрическую форму диаметром 13 мм, длиной 45-50 мм. Толщина стенки баллона составляет 0,065 мм, в области уплотнительного кольца - 1 мм. Исходный объем баллона - 0,02 дм^3, максимальный (объем баллона при разрыве) - 3 дм^3. Относительное минимальное удлинение на разрыв составляет 650%. Минимальное давление на разрыв равняется 1,0 кПа. Минимальная прочность составляет 18 МПа. Коэффициент пропускания света - 0,97. Во время исследования в баллон нагнетают физиологический раствор (Sol. Natrii Chloridi 0,9%), нагретый до температуры 36°С. Угол преломления света в данной среде составляет 0,00150°.

Водонепроницаемая видеокамера размером 8,0:20,0 мм, разрешающая способность которой составляет 720×576 пикселей, с частотой кадров видео - 30 к/с, полем обзора - 70°, с глубиной резкости изображения от 5 до 30 мм. Видеокамера оснащена светодиодной подсветкой высокой интенсивности - 10000 люкс. Подсветка имеет прямое направление с 5 степенями регулировки освещенности. За счет подвижности управляемой головки видеокамера может менять свое положение в двух плоскостях на 180° с возможностью фиксации положения.

Конструкция устройства поясняется рисунком, где на фигуре изображена продольная схема, буквами и цифрами обозначены:

А. Рабочая часть:

1. Металлический корпус;
2. Ирригационно-аспирационный канал;
3. Оптический канал;
4. Управляемая головка;
5. Видеокамера, снабженная светодиодной подсветкой;
6. Баллон;
7. Уплотнительное кольцо баллона;

8. Фиксатор;

Б. Блок управления:

9. Блок контроля ирригации и аспирации жидкости;

10. Монитор;

11. Панель управления управляемой головкой.

Устройство работает следующим образом: на дистальный конец корпуса 1 надевают баллон 6 и закрепляют его фиксатором 8. Женщине с рубцом на матке в раннем послеродовом периоде в асептических условиях, под контролем зрения, корпус 1 вводят в полость матки через маточный зев. При помощи блока контроля ирригации и аспирации жидкости 9 в баллон 6 нагнетают физиологический раствор (Sol. Natrii Chloridi 0,9%), нагретый до температуры 36°С, в объеме 100-500 мл, в зависимости от объема полости матки, до момента соприкосновения стенок баллона со стенками матки на всем протяжении. Затем, при помощи видеокамеры 5, изменяя положение управляемой головки 4, осматривают внутреннюю поверхность стенок полости матки. При этом оценивают рельеф стенок полости матки, наличие дефектов последа в полости матки, размеры, цвет, контур, наличие дефектов в области рубца. После проведения исследования через ирригационно-аспирационный канал 2 физиологический раствор аспирируют, устройство извлекают, стерилизуют. Ход исследования фиксируют документально и на электронном носителе.

Пример конкретного использования устройства.

Пациентка В., 32 лет поступила в родовое отделение в первом периоде родов на сроке гестации 36 недель. Из анамнеза известно, что в 2013 году пациентке проведено оперативное родоразрешение по поводу ножного предлежания плода. Данная беременность вторая, протекала без осложнений. Роды велись через естественные родовые пути. После рождения последа принято решение о необходимости проведения диагностики состоятельности рубца на матке. После получения письменного добровольного информированного согласия женщины на проведение исследования, в асептических условиях, под контролем зрения рабочую часть устройства ввели в полость матки через маточный зев. Через ирригационно-аспирационный канал со скоростью 100,0 мл/мин в баллон ввели 300,0 мл физиологического раствора (Sol Natrii Chloridi 0,9%) температурой 36°С. Затем настроили интенсивность освещенности на уровне 800 люкс. Изменяя положение управляемой головки, с помощью видеокамеры провели осмотр внутренней поверхности стенок полости матки. При осмотре: стенки полости матки ровные, гладкие. На передней стенке определялся рубец размером 5 мм × 60 мм с четкими контурами, дефектов в области рубца не обнаружено. После проведения исследования выполнена аспирация физиологического раствора, устройство извлечено. Ход исследования зафиксирован документально. Заключение: в области рубца на матке дефектов не обнаружено, рубец состоятелен.

Для подтверждения состоятельности рубца проведено УЗИ: рубец расценен как состоятельный. Через два часа после родов женщина в удовлетворительном состоянии переведена в послеродовое отделение. Выписана на 4-е сутки. Послеродовый период протекал без осложнений.

В виду низкой частоты разрыва матки в родах вследствие несостоятельности рубца определение наличия дефекта в области рубца in vivo не представляется возможным.

Для определения диагностической ценности устройства в рамках диагностики дефекта стенки полости матки была создана модель матки путем полостной пластики сердца крупного рогатого скота. У сердца были удалены межпредсердная и мезжелудочковая перегородки, ушито отверстие легочного ствола, из аортального отверстия был

сформирован «маточный зев». В нижней трети передней стенки модели был сформирован линейный дефект протяженностью 1 см. Затем было проведено исследование внутренней поверхности стенок полости модели матки. Под контролем зрения, рабочую часть устройства ввели в полость модели матки через сформированный «маточный зев». В баллон ввели физиологический раствор (Sol. Natrii Chloridi 0,9%) в объеме 150,0 мл температурой 36°С. При помощи камеры был проведен осмотр внутренней поверхности стенок модели: в нижней трети передней стенки выявлен линейный дефект протяженностью 1 см. После проведения исследования выполнена аспирация физиологического раствора, устройство извлечено. Заключение: дефект передней стенки модели матки.

Список литературы:

1) Жуковский Я.Г. Кесарево сечение в XXI веке: новые ответы // Status Praesens. - 2012. - Т. 7. - №1. - С. 32-36.

2) Клинические рекомендации (протокол лечения) «Кесарево сечение. Показания, методы обезболивания, хирургическая техника, антибиотикопрофилактика, ведение послеоперационного периода», утвержденные Министерством здравоохранения Российской Федерации 06 мая 2014 года №15-4/10/2-3190.

3) Теслова О.А. Разрыв матки при спонтанных и индуцированных родах после предшествующего кесарева сечения: оценка рисков // Журнал «Проблемы здоровья и экологии». - 2014. - №3. - С. 35-41.

4) Silver R.M., Landon M.B., Rouse D.J. Maternal morbidity associated with multiple repeat Cesarean deliveries. National Institute of Child Health and Human Development Maternal-Fetal Medicine Units Network // Obstet Gynecol. - 2006. - Vol. 107. - P. 1226-1232.

5) Клинические рекомендации (протокол лечения) «Самопроизвольное родоразрешение пациенток с рубцом на матке после операции кесарева сечения»утвержденные // Акушерство и гинекология. - 2016. - №12. - С. 12-19.

6) Гельфанд Б.Р. Анестезиология и интенсивная терапия: практическое руководство. - М.: Литтерра, 2006. - С. 129-142.

7) Трубникова Л.И., Таджиева В.Д. Ведение беременности и родов у женщин с оперированной маткой (рубец на матке) - Ульяновск: УлГУ, 2012. - 11 с.

8) Клинические рекомендации (протокол лечения) «Оказание медицинской помощи при одноплодных родах в затылочном предлежании (без осложнений) и в послеродовом периоде» утвержденные Министерством здравоохранения Российской Федерации 06 мая 2014 №15-4/10/2-3185.

9) Ультразвуковая диагностика в акушерстве и гинекологии: практическое руководство / Волков А.Е. [и др.]; под редакцией Волкова А.Е. - 2-е изд. - М.: Феникс, 2007. - 477 с.

10) Кащук М.Г., Ищенко А.И., Тевлина Е.В. Оценка состоятельности рубца на матке после операции кесарева сечения. Варианты пластики несостоятельного рубца // Архив акушерства и гинекологии им. В.Ф. Снегирева. - 2016. - Т. 3. - №3. - С. 165.

11) Савельева Г.М., Бреусенко В.Г., Каппушева Л.М. Гистероскопия. Атлас и руководство. - М: ГЭОАР-Медиа, 2014. - 243 с.

12) Клинические рекомендации (протоколы лечения) «Септические осложнения в акушерстве» утвержденные Министерством здравоохранения Российской Федерации 06 февраля 2017 года №15-4/10/2-728.

(57) Формула полезной модели

Устройство для оценки состоятельности рубца на матке в раннем послеродовом

периоде, включающее корпус с каналом для ирригации и аспирации жидкости, каналом, содержащим кабель шлейф с оптической системой, и блок управления, отличающееся тем, что оптическая система оснащена управляемой подвижной головкой с видеокамерой и светодиодами, на дистальном конце корпуса расположен баллон, выполненный в виде прозрачного эластичного цилиндра с глухим дистальным концом и округлым отверстием с уплотнительным кольцом с противоположной стороны, закрепленный фиксатором.
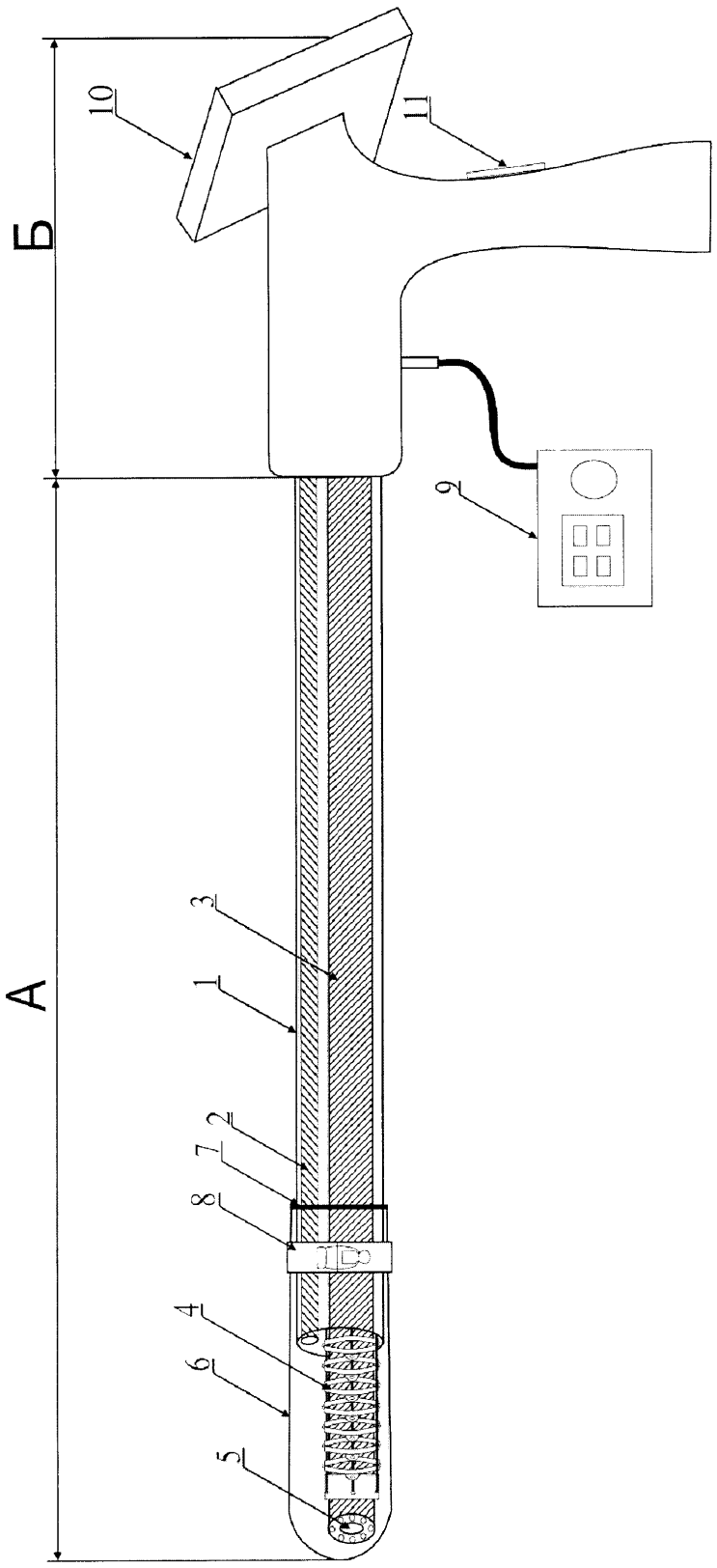
1